

# CIFOSE DE SCHEUERMANN: COMPARAÇÃO ENTRE A ABORDAGEM POR VIA POSTERIOR ASSOCIADA À OSTEOTOMIA DE SMITH-PETERSEN E A FUSÃO COMBINADA ANTERIOR E POSTERIOR

SCHEUERMANN'S KYPHOSIS: COMPARISON BETWEEN THE POSTERIOR APPROACH ASSOCIATED WITH SMITH-PETERSEN OSTEOTOMY AND COMBINED ANTERIOR-POSTERIOR FUSION

Eduardo Frois Temponi<sup>1</sup>, Rodrigo D'Alessandro de Macedo<sup>2</sup>, Luiz Olímpio Garcia Pedrosa<sup>3</sup>, Bruno Pinto Coelho Fontes<sup>4</sup>

## RESUMO

**Objetivo:** O tratamento cirúrgico da cifose de Scheuermann (CS) permanece tópicico em debate. Considerando a controvérsia sobre a melhor forma de tratamento cirúrgico, foi proposto estudo envolvendo pacientes com diagnóstico de CS a fim de comparar resultados do tratamento entre a dupla abordagem e a técnica por via posterior associada à osteotomia de Smith-Petersen. **Métodos:** Trabalho descritivo, com análise transversal de estudo caso-controle. Foram avaliados 28 pacientes divididos em dois grupos conduzidos de forma temporalmente distinta. **Resultados:** O primeiro grupo compreende pacientes abordados por dupla via, com idade média de 19 anos, com cifose pré-operatória de 77,6°, pós-operatória de 35,8° com correção média de 53,2%. O segundo grupo compreende pacientes abordados pela via posterior associada à osteotomia de Smith-Petersen com média de idade de 27,3 anos, cifose pré de 72,9°, pós de 44,3° com correção média de 39,3%. Na análise entre os dois grupos houve significância estatística para as variáveis idade ( $p = 0,02$ ), cifose pós-operatória ( $p = 0,04$ ), para o grau e percentual de correção da cifose ( $p = 0,001$ ), não existindo diferença na cifose pré-operatória ( $p = 0,33$ ). Na avaliação de dor pós-operatória (EVA), o primeiro grupo apresentou média de 0,6 pontos contra 0,5 de média do segundo grupo. Existiram apenas complicações menores em ambos os grupos, sendo sete no primeiro e três no segundo grupo. **Conclusão:** As duas técnicas cirúrgicas estudadas demonstraram-se adequadas para o tratamento da CS. No presente estudo foi observada maior correção da deformidade no primeiro grupo, enquanto no segundo grupo existiram melhores resultados na EVA de dor e menor incidência de complicações.

**Descritores** – Cifose; Coluna Vertebral, Doença de Scheuermann; Osteotomia; Artrodesse Vertebral

## ABSTRACT

**Objective:** Surgical treatment of Scheuermann's kyphosis (SK) remains a subject under discussion. In view of the controversy over the best form of surgical treatment, a study on patients diagnosed with SK was proposed in order to compare treatment results between the dual approach and the posterior technique associated with Smith-Petersen osteotomy. **Methods:** This was a descriptive case-control study with cross-sectional analysis. Twenty-eight patients, split into two groups conducted at different times, were evaluated. **Results:** The first group comprised patients treated using the double approach, with an average age of 19 years, preoperative kyphosis of 77.6°, postoperative kyphosis of 35.8° and average correction of 53.2%. The second group comprised patients treated using the posterior route associated with Smith-Petersen osteotomy, with a mean age of 27.3 years, preoperative kyphosis of 72.9°, postoperative kyphosis of 44.3° and average correction of 39.3%. Analysis between the two groups showed statistically significant differences in the following variables: age ( $p = 0.02$ ), postoperative kyphosis ( $p = 0.04$ ) and degree and percentage of kyphosis correction ( $p = 0.001$ ). There was no difference concerning preoperative kyphosis ( $p = 0.33$ ). In the assessment of postoperative pain (VAS), the first group presented an average of 0.6, versus 0.5 in the second group. There were only minor complications: seven in the first group and two in the second. **Conclusion:** The two surgical techniques studied proved to be adequate for treating SK. In the present study, the deformity correction was greater in the first group, while the pain VAS results were better in the second group, with lower incidence of complications.

**Keywords** - Kyphosis; Spine; Scheuermann Disease; Osteotomy; Spinal Fusion

1 – Médico Residente do 3º ano de Ortopedia e Traumatologia do Serviço Professor Matta Machado do Hospital Baleia/Fundação Benjamin Guimaraes – Belo Horizonte, MG, Brasil.

2 – Coordenador do Grupo de Coluna do Instituto de Previdência dos Servidores de Minas Gerais - IPSEMG. Preceptor do Grupo de Coluna do Serviço Professor Matta Machado do Hospital da Baleia/Fundação Benjamin Guimaraes; Mestre em Ciências e Técnicas Nucleares pelo Departamento de Engenharia Nuclear da Universidade Federal de Minas Gerais – UFMG – Belo Horizonte, MG, Brasil.

3 – Médico Residente do 3º ano de Ortopedia e Traumatologia do Serviço Professor Matta Machado do Hospital Baleia/Fundação Benjamin Guimaraes – Belo Horizonte, MG, Brasil.

4 – Preceptor do Grupo de Coluna do Serviço Professor Matta Machado do Hospital da Baleia/Fundação Benjamin Guimaraes – Belo Horizonte, MG, Brasil.

Trabalho realizado no Serviço de Ortopedia Professor Matta Machado do Hospital da Baleia/Fundação Benjamin Guimaraes e no Hospital Governador Israel Pinheiro/IPSEMG – Belo Horizonte, MG.

Correspondência: Rua Santa Apolônia, 349, Fernão Dias – 31920-360 – Belo Horizonte, MG. E-mail: dufrois@gotimail.com

Trabalho recebido para publicação: 24/03/2011, aceito para publicação: 01/07/2011.

Os autores declaram inexistência de conflito de interesses na realização deste trabalho / The authors declare that there was no conflict of interest in conducting this work

## INTRODUÇÃO

Holger Scheuermann descreveu, em 1921, uma alteração vertebral juvenil cifótica que poderia ser distinguida da cifose postural baseada na rigidez peculiar<sup>(1)</sup>. Observou que a deformidade cifótica era rígida e associada à acunhamento de corpos vertebrais<sup>(2)</sup>. Foram estabelecidos critérios diagnósticos em 1964 por Sorensen, que sugeriu como definição de CS, uma cifose rígida que incluísse três vértebras contíguas com acunhamento de cinco ou mais graus<sup>(2)</sup>. Outros critérios foram utilizados, como aumento da cifose torácica, irregularidade das placas terminais, aumento do espaço discal e/ou sinais radiográficos característicos (cifose, acunhamento vertebral, nódulos de Schmorl)<sup>(3,4)</sup>. Drummond em 1987 sugeriu que o diagnóstico da doença dava-se pelo acunhamento contíguo de duas ou mais vértebras<sup>(5)</sup>. Mais recentemente, Bradford modificou os critérios diagnósticos prévios e definiu CS como cifose torácica maior que 45° e pelo menos uma vértebra acunhada<sup>(6)</sup> (Figura 1).

A etiologia da CS ainda permanece indefinida, aparentemente de caráter multifatorial com componente genético autossômico dominante de alta penetrância e expressividade variável, com 74% de hereditariedade<sup>(7)</sup>. A sua origem já foi associada à necrose avascu-

lar dos anéis epifisários<sup>(1)</sup>, à osteoporose juvenil<sup>(8,9)</sup> e ao distúrbio da matriz cartilaginosa, todos com resultados ainda conflitantes. Outras etiologias relatadas referem-se a encurtamento da musculatura isquiotibial<sup>(9)</sup> e a fatores mecânicos que desencadeariam respostas de remodelamento secundárias, como a diminuição do tamanho esternal<sup>(2,9-12)</sup>.

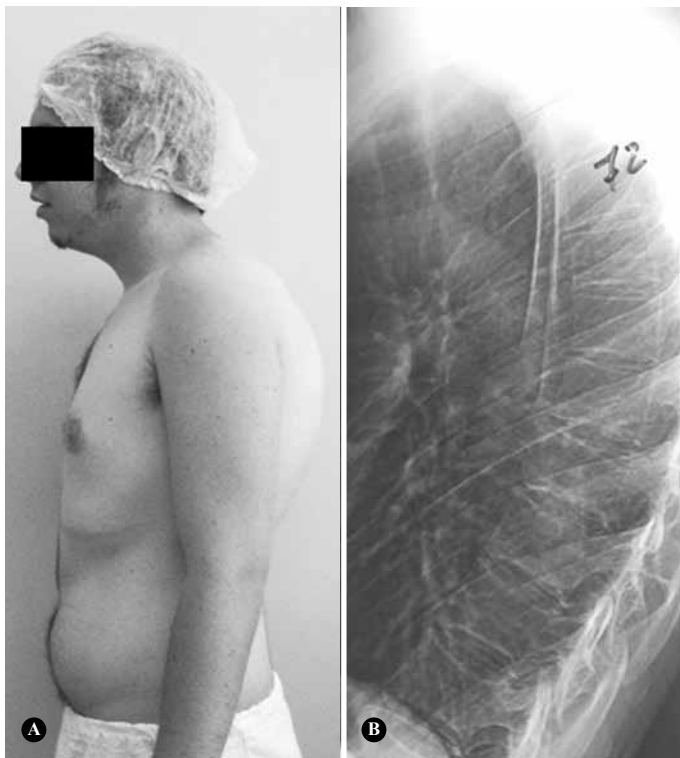A incidência da CS tem variado conforme a literatura entre 0,4 e 8,3% da população<sup>(2,13)</sup>. É uma deformidade típica do final da idade juvenil, mais comum entre oito e 12 anos sendo encontrada em sua forma mais rígida entre os 12 e 16 anos. Os estudos na sua maioria não mostram diferença entre os sexos, sendo a incidência em homens e mulheres símile, variando apenas conforme os critérios de inclusão de cada estudo<sup>(14,15)</sup>.

O tratamento para CS ainda é tópico de debate. A tendência é considerar o tratamento cirúrgico para pacientes com curvas cifóticas superiores a 75°, com quadro de dores refratárias ao tratamento conservador, deformidades inaceitáveis, déficits neurológicos e com comprometimento cardiopulmonar<sup>(16)</sup>.

A artrodese posterior isolada apresentou insucessos significativos, talvez devido à falta de suporte anterior, à correção inadequada inicial, à falha do implante, à fixação no lado da tensão e, por fim, devido à extensão insuficiente da fixação<sup>(12,17)</sup>. Para solucionar estes problemas, foi proposta a artrodese por dupla abordagem, com discectomia, liberação do ligamento longitudinal anterior, posterior e artrodese intersomática no primeiro tempo, enquanto artrodese e instrumentação no segundo tempo cirúrgico. Devido à morbidade do duplo acesso, ao desenvolvimento de implantes de terceira geração e de materiais para aplicação dos mesmos, associados às correções médias de 59% das curvas sem perda significativa, a abordagem por via exclusivamente posterior associadas às osteotomias de Smith-Petersen tem sido considerada opção terapêutica, já com bons resultados na literatura<sup>(17-19)</sup>.

Considerando a controvérsia sobre a melhor forma de tratamento cirúrgico, foi proposto estudo envolvendo pacientes com diagnóstico de CS a fim de comparar resultados do tratamento com a dupla abordagem (VA + VP) com o tratamento por via posterior associado às osteotomias de Smith-Petersen (VP + OSP).

O objetivo deste estudo é comparar as características da amostra em questão, os resultados do tratamento quanto à melhora do quadro algico utilizando a EVA, o grau de correção da deformidade e a satisfação do paciente com o procedimento.



**Figura 1** – A) Apresentação clínica; e B) Radiográfica da cifose de Scheuermann.

## MATERIAIS E MÉTODOS

A pesquisa foi realizada no Serviço de Ortopedia Professor Matta Machado do Hospital da Baleia/Fundação Benjamin Guimarães e no Hospital Governador Israel Pinheiro do Instituto de Previdência dos Servidores do Estado de Minas Gerais (IPSEMG). Todos os pacientes foram submetidos ao tratamento cirúrgico pela mesma equipe de cirurgiões. O trabalho em questão foi submetido e aceito pelo Comitê de Ética e Pesquisa (protocolo nº 13/2009). Os pacientes foram orientados e assinaram termo de consentimento para realização da pesquisa.

Como critério diagnóstico de CS, foram considerados os pacientes com cifose torácica rígida radiológica acima de 45° e pelo menos uma vértebra acunhada<sup>(6)</sup>. As indicações para cirurgia foram pacientes portadores de curvas rígidas superiores a 75°, curvas acima de 55° com dor refratária ao tratamento conservador e/ou deformidade estética importante referida pelo paciente. Foram excluídos os pacientes com cifoses torácicas flexíveis avaliadas por meio de exame físico e radiografia em hiperextensão, além de pacientes com outras causas de cifose.

Devido à grande variação da prevalência da deformidade entre as populações e à inexistência de estudos comparando formas de tratamento, o cálculo amostral faz-se impossível. Para tanto, optamos por usar amostra projetada ao trabalho de maior relevância internacional conduzido parte de forma retrospectiva e parte prospectiva, publicado em 2006 por Lee *et al*<sup>(20)</sup> com 39 pacientes. Nossa amostra consta de 28 pacientes que foram separados em dois grupos conduzidos em momentos distintos. Ao final foram comparados estes grupos adotando-se metodologia de caso-controle, comparativo com análise transversal. O primeiro grupo corresponde aos pacientes com diagnóstico de CS tratados com VA + VP avaliados de forma retrospectiva, e o segundo grupo aos pacientes tratados exclusivamente por VP + OSP, sendo estes conduzidos de forma prospectiva.

O primeiro grupo constou de um total de 19 pacientes submetidos a tratamento cirúrgico VA + VP de CS no período de fevereiro de 2001 a maio de 2007. A idade neste grupo variou de 13 a 35 anos, com média de 19 anos, sendo 19,6 para os pacientes do sexo masculino e 17,4 anos para os do sexo feminino. O tempo de seguimento variou de 12,6 a 61,7 meses, com média de 37,5 meses. O segundo grupo foi formado por nove pacientes submetidos ao tratamento cirúrgico por VP+OSP, com

seguimento de outubro de 2007 a maio de 2010. A idade variou de 16 a 51 anos, com média de idade de 27,3, sendo 24,4 anos para o sexo masculino e 51 anos para o sexo feminino. O tempo de seguimento no segundo grupo variou de 13 a 31 meses, com média de 22,8 meses. A distribuição quanto ao sexo e à faixa etária de ambos os grupos é vista na Tabela 1.

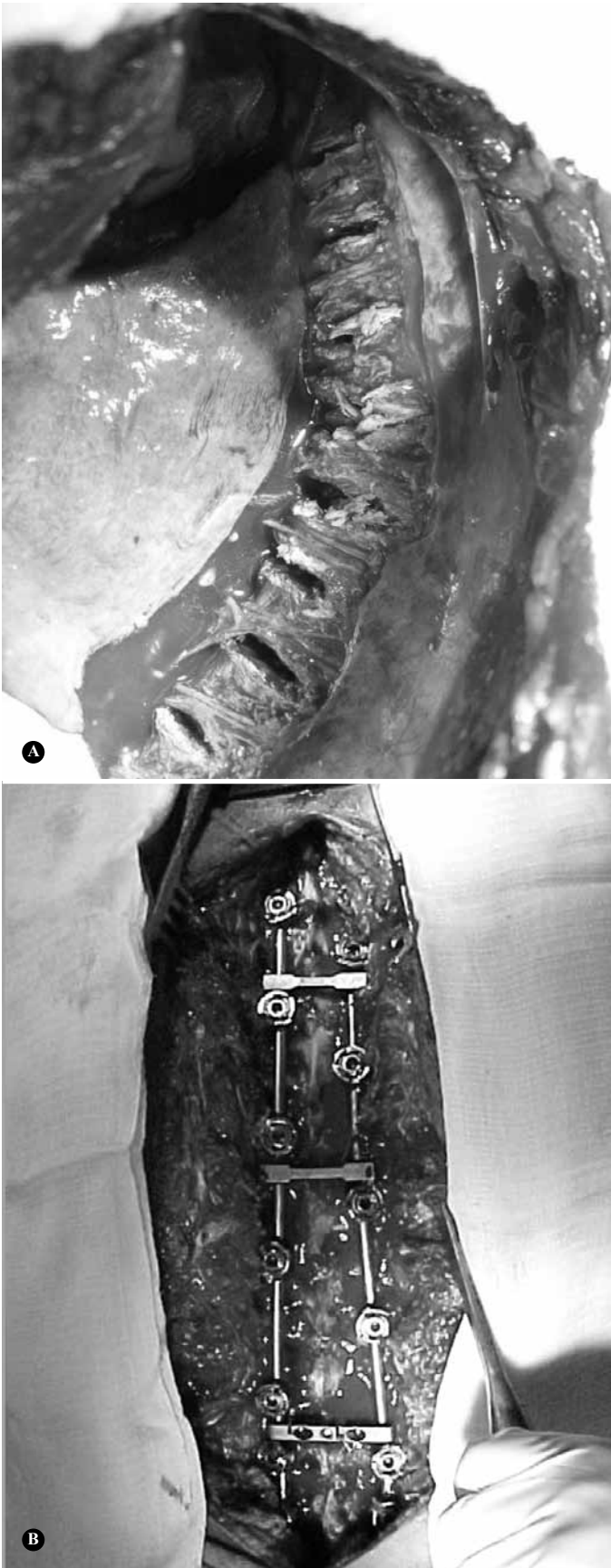
**Tabela 1** – Distribuição dos pacientes quanto ao sexo – grupo I e II.

Sexo	Nº de pacientes grupo I	Nº de pacientes grupo II	Média de idade grupo I (anos)	Média de idade grupo II (anos)
Masculino	14,0	8,0	19,6	24,4
Feminino	5,0	1,0	17,4	51,0

Para seleção dos níveis de instrumentação, foi considerado o nível proximal como a vértebra que representava a de transição da cifose torácica com a lordose cervical, em geral T2 ou T3, e o nível distal de fusão como a vértebra mais proximal que tocasse a linha vertebral sacral posterior, geralmente de L1 a L3.

Os pacientes do primeiro grupo foram submetidos à liberação anterior por toracotomia convencional e fusão intersomática seguida por artrodese posterior com instrumentação posterior utilizando sistema de parafusos pediculares. A abordagem anterior foi realizada por meio de toracotomia esquerda em decúbito lateral direito com costectomia, liberação anterior (ligamento longitudinal anterior e posterior), discectomia completa no máximo de níveis necessários e artrodese intersomática sem instrumentação de uma média de sete discos ao nível da deformidade. Nos espaços discais foram colocados apenas enxerto da costela ressecada. No período compreendido entre os dois procedimentos, os pacientes foram mantidos internados e em repouso sem qualquer órtese e/ou tração. Após média de sete dias, os pacientes foram submetidos ao segundo tempo cirúrgico, quando era realizada instrumentação posterior de terceira geração com enxerto autólogo de processos espinhosos, transversos e lâminas. Em decúbito ventral, após uma via de acesso posterior e dissecação subperiosteal, realizava-se ressecção das facetas inferiores em todos os níveis da artrodese (Figura 2).

Utilizou-se como ponto de inserção do parafuso pedicular a intersecção da borda superior do processo transversal e a linha vertical lateral da faceta articular superior<sup>(21)</sup>. Por meio do uso de broca 3,2mm em trépano de baixa rotação e pela percepção manual da resistência óssea, avança-se vagarosamente, sempre certificando



**Figura 2** – Dupla abordagem VA + VP: A) Via anterior com discectomia e artrodese sem instrumentação; B) Via posterior com correção da deformidade, instrumentação e artrodese.

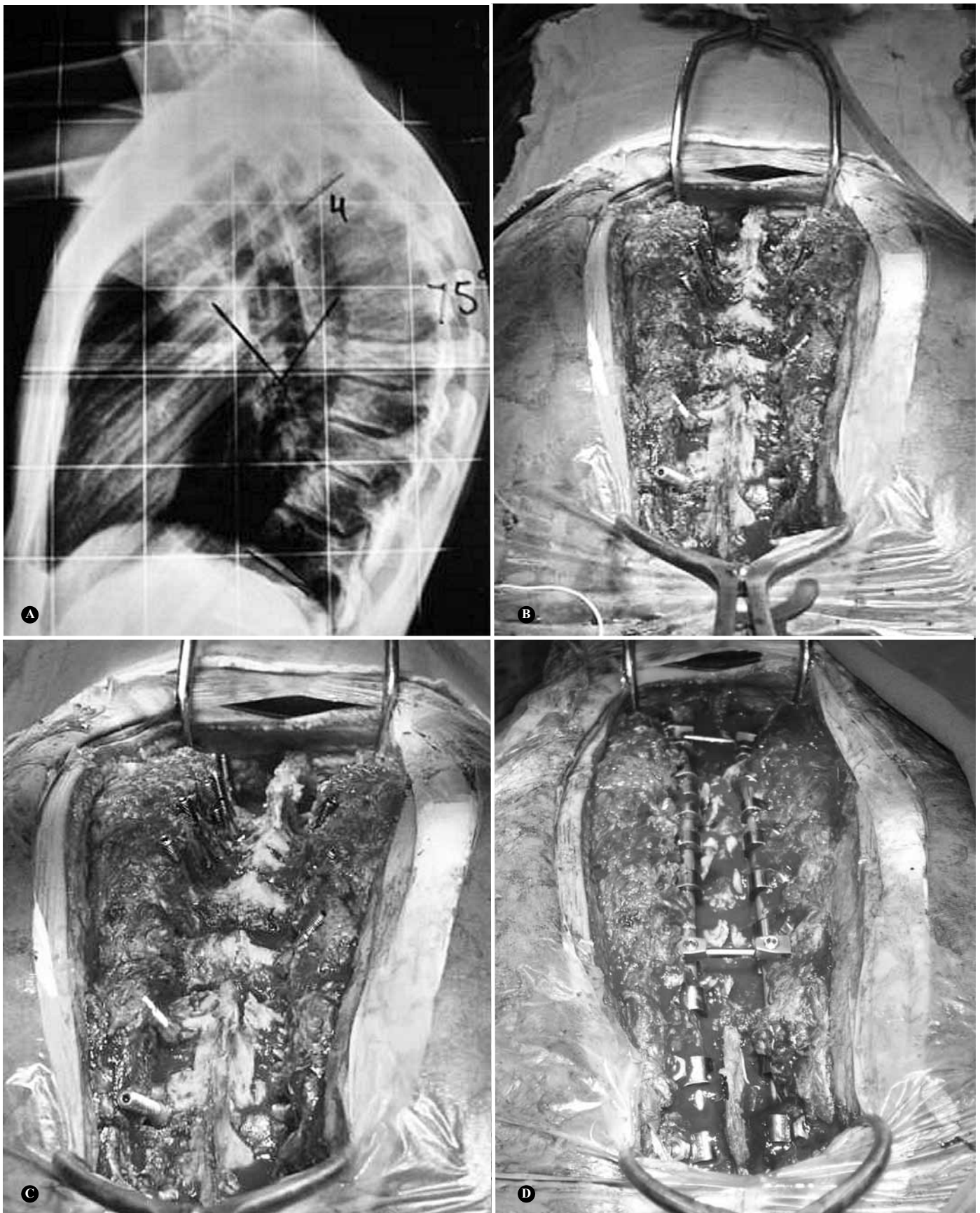
por pequenas incursões a presença de osso no fundo do orifício. Com um palpador maleável confirmava-se a presença de osso nas paredes superior, inferior, medial, lateral e no fundo do trajeto<sup>(22)</sup>. Após essa confirmação, os parafusos são introduzidos à mão livre, uma técnica diferente da relatada por Kim *et al*<sup>(23)</sup> devido à utilização de broca para realização do trajeto<sup>(21)</sup>. Parafusos foram colocados bilateralmente ou unilateralmente em cada nível. A posição dos parafusos era checada por estudo radiográfico em perfil e posteroanterior. As hastes foram moldadas e, após, fixadas nos segmentos proximais. Pela manobra de “cantilever” a deformidade era reduzida e as hastes eram fixadas nos segmentos distais. Manobras de compressão foram utilizadas no ápice da curva. Variou o número de dispositivos transversais conforme a necessidade durante o ato. No segundo grupo foi realizada a instrumentação com artrodese posterior, tendo a diferença ficado por conta das osteotomias realizadas no ápice da deformidade em média de cinco segmentos. Após realização das osteotomias de cunha posterior (Smith-Petersen) – de fechamento, nos segmentos do ápice da deformidade –, as hastes foram moldadas e a deformidade foi corrigida pela mesma manobra de “cantilever” com compressão ao nível do ápice (Figura 3).

Não foram realizados estudos de monitoração somatossensitiva e de potencial evocado da medula, em todos os casos, por não haver disponibilidade de condições que os permitissem. Todos os pacientes que não tiveram acesso à monitoração foram submetidos a *wake-up test* de Stagnara após a redução da deformidade.

Não foi utilizada órtese no pós-operatório dos pacientes.

Os pacientes foram acompanhados a cada 15 dias no primeiro mês de pós-operatório. Novas avaliações foram feitas com três, seis e 12 meses de pós-operatório. As avaliações foram realizadas por membros da equipe e consistia de exame médico e questionários nos quais foi avaliada a dor pela escala visual analógica da dor (EVA), a satisfação com o procedimento e possíveis complicações. Os exames radiológicos foram realizados a cada consulta de controle ambulatorial, respeitando indicação.

Para decisão de quais testes estatísticos seriam realizados, foi testada a normalidade das variáveis, ou seja, se seguem uma distribuição normal. Com um erro de cinco por cento, as variáveis sexo, cifose inicial, cifose final, correção (graus) e seguimento (meses) seguem uma distribuição normal. Já as variáveis idades, nível de fusão posterior e número de parafusos não seguem esse comportamento. Sendo assim, para as variáveis que foram



**Figura 3** – Abordagem exclusivamente posterior associado às osteotomias de Smith-Petersen (VP + SP): A) Apresentação radiográfica da deformidade; B) Abordagem posterior com introdução dos parafusos guiados por escopia; C) Osteotomias de Smith-Petersen no ápice da deformidade; D) Introdução da haste e correção da deformidade.



consideradas normais será utilizado um teste paramétrico, no caso o teste T, para testar se existe diferença entre as médias das variáveis. Para as variáveis não normais será usado um teste não paramétrico, o teste de Mann-Whitney. Com este tratamento, tem-se o intuito de equalizar a amostra e evitar qualquer vício estatístico.

## RESULTADOS

Não houve diferença estatística entre os sexos dos dois grupos ( $p = 0,2$ ). Já quando comparadas as idades de ambos os grupos, notou-se diferença estatística ( $p = 0,02$ ). A comparação entre o grau de cifose média inicial e final entre os sexos de ambos os grupos é mostrada na Tabela 2.

**Tabela 2** – Comparação entre os sexos na evolução do grau de cifose.

Sexo	Média cifose inicial grupo I (grau)	Média cifose inicial grupo II (grau)	Média cifose final grupo I (grau)	Média cifose final grupo II (grau)	% correção média grupo I	% correção média grupo II
Masculino	75,4°	70,8°	37,5°	43,4°	50,3°	38,7°
Feminino	83,8°	90°	31,2°	52°	62,8°	38°

**Tabela 3** – Resultados do tratamento – grupo I.

Paciente	Idade (anos)	Sexo	Cifose inicial (grau)	Cifose final (grau)	Nível fusão posterior	Seguimento (meses)	N° parafusos
1	15	M	86	40	T2-L2	61,7	12
2	21	M	82	48	T3-L3	55,1	16
3	33	M	80	50	T2-L2	48,8	20
4	22	F	72	23	T2-L3	48,4	20
5	16	M	72	28	T4-L2	51,9	13
6	16	M	66	30	T2-L1	51,6	11
7	18	M	90	30	T3-L3	46,5	18
8	13	M	60	40	T4-L2	43,9	14
9	16	F	90	30	T3-L2	47,6	15
10	20	M	82	40	T3-L3	45,1	14
11	17	F	78	32	T4-L2	26,7	15
12	15	M	65	30	T3-L2	36,6	16
13	21	M	60	45	T2-L2	36,2	16
14	35	M	86	48	T3-L2	21,5	15
15	16	M	69	28	T3-L2	18,5	19
16	16	F	94	35	T2-L2	25,4	16
17	16	F	85	36	T2-L2	14,2	16
18	16	M	72	28	T2-L2	12,6	19
19	19	M	85	40	T2-L2	19,7	16
<b>Média</b>	19	NA	77,6	35,8	NA	37,5	15,8

Legenda – NA: não se aplica; M = masculino; F = feminino.

Na avaliação pré-operatória dos pacientes do primeiro grupo o grau de cifose torácica variou de 66° a 94° com média de 77,6°. Após o seguimento pós-operatório, o grau de cifose aferido nos pacientes foi de 23° a 50° com média de 35,8° (Tabela 3).

Já na avaliação do segundo grupo o grau de cifose no pré-operatório variou de 57° a 90°, com média de 77,58°. Após a abordagem posterior obteve-se correção de 28,56° de média, variando de 33° a 60° o grau de cifose final, com média de 44,3° (Tabela 4).

Na análise comparativa entre os dois grupos (Tabela 5) houve significância estatística para as variáveis idade ( $p = 0,02$ ), cifose pós-operatória ( $p = 0,04$ ), para o grau e percentual de correção da cifose ( $p = 0,001$ ), não existindo diferença na cifose pré-operatória ( $p = 0,33$ ).

**Tabela 4** – Resultados do tratamento – grupo II.

Paciente	Idade (anos)	Sexo	Cifose inicial (grau)	Cifose final (grau)	Nível fusão posterior	Seguimento (meses)	N° parafusos
1	19	M	58	38	T4-L1	31	20
2	30	M	78	45	T3-L2	29	20
3	28	M	72	48	T2-L2	26	26
4	20	M	66	35	T3-L3	18	16
5	20	M	75	54	T3-T12	21	16
6	43	M	90	60	T2-L3	28	28
7	51	F	90	52	T3-L2	25	22
8	19	M	70	33	T4-L3	15	16
9	16	M	57	34	T3-L1	13	15
<b>Média</b>	27,3	NA	72,8	44,3	NA	22,8	179

**Tabela 5** – Análise comparativa entre abordagens cirúrgicas.

	Duplo acesso	Via posterior	Valor p
Idade média (DP)	19,0 anos ( $\pm 5,8$ )	27,33 anos ( $\pm 12,2$ )	0,02*
Cifose máxima			
Pré-operatória (DP)	77,6 ( $\pm 10,4$ )	72,9 ( $\pm 12,0$ )	0,33
Pós-operatória (DP)	35,8 ( $\pm 8,0$ )	44,3 ( $\pm 9,8$ )	0,04*
Correção			
° Pós-operatório (DP)	41,7 ( $\pm 12$ )	28,6 ( $\pm 6$ )	0,001*
% Pós-operatório (DP)	53,2 ( $\pm 11,9$ )	39,3 ( $\pm 7,8$ )	0,001*

\* Indica que as variáveis são consideradas significantes, a 95% de confiança, ou seja, existe diferença entre os grupos ( $p < 0,05$ ).

Dos pacientes do primeiro grupo, 17 apresentavam dor no pré-operatório. A média obtida na avaliação pré-operatória foi de 6,6 pontos. Após seguimento, os pacientes foram avaliados pelo mesmo método EVA, sendo que apenas três pacientes queixaram-se de dor residual, e a média de pontos no pós-operatório foi de 0,6 pontos. Já no segundo grupo, oito pacientes apresentavam dor no pré-operatório, sendo a média de 5,6 pontos. Após o seguimento, apenas um paciente queixou-se de dor residual, sendo a média final de 0,5 pontos.

A satisfação com o procedimento cirúrgico no primeiro grupo foi de 94,7% dos pacientes, sendo apenas um paciente insatisfeito, tendo relatado que não se submeteria novamente à intervenção cirúrgica se houvesse indicação. No segundo grupo a satisfação dos pacientes foi de 100%.

Dentre as complicações com os procedimentos, foram identificadas para o primeiro grupo: um caso de infecção superficial precoce de ferida operatória, tratada com antibiótico oral em caráter ambulatorial; um caso de quebra assintomática de dois parafusos; um caso de infecção tardia com 24 meses de pós-operatório, que se resolveu com a retirada do implante sem perda da correção da deformidade; um caso de soltura do implante distal, que necessitou de nova intervenção cirúrgica com ampliação do nível da artrodese; e três pacientes com queixa de dor residual, sendo dois pacientes com relato de dores esporádicas, que não necessitaram qualquer tratamento. O segundo grupo apresentou um caso de dor residual de menor intensidade que o pré-operatório, um caso de seroma no pós-operatório melhorado com medidas locais e um caso de incômodo sobre os implantes, tendo sido optado por retirada dos mesmos dois anos após o procedimento com resolução do quadro algico.

## DISCUSSÃO

O tratamento para CS permanece controverso. Desde que Bradford *et al*<sup>(24)</sup> fizeram o primeiro relato sobre fusão posterior no tratamento da CS, as indicações cirúrgicas, bem como as técnicas operatórias, vêm apresentando grandes modificações. Em várias séries de casos, dor e deformidade são tidos como os critérios adotados para se optar pela indicação cirúrgica<sup>(4,22,24)</sup>. Alguns estudos indicam cirurgia para os casos de dor refratária ao tratamento conservador<sup>(25,26)</sup>. Lowe recomenda tratamento cirúrgico na CS em adultos com cifose maior ou igual a 75°, com quadro de dor persistente apesar do

tratamento conservador, e naqueles com deformidades que influenciam na aparência estética do paciente<sup>(25)</sup>. Murray *et al*<sup>(15)</sup> reservam a opção cirúrgica para os casos com dor e deformidade inaceitáveis. Os critérios utilizados no presente estudo foram condizentes com o observado na literatura.

A eficácia do tratamento combinado por via anterior e posterior para CS já é bem documentada na literatura. Bradford *et al*<sup>(24)</sup>, em 1980, descreveram correção média de 77° para 41° ao final do procedimento, e 47° ao final do seguimento de 24 pacientes. Herndon *et al*<sup>(27)</sup> avaliaram os resultados do duplo acesso em 13 pacientes com liberação e artrodese anterior seguida por fusão posterior, obtendo média de correção de 51° e alívio da dor satisfatório em 12 pacientes. Lowe<sup>(25)</sup> analisou 24 pacientes que foram submetidos a abordagem anterior com fusão posterior e obteve bons resultados sem significante perda da correção ou complicações ao final de 19 meses de seguimento. Lim *et al*<sup>(28)</sup>, avaliando 23 pacientes, descreveram correção de 37° ao final do procedimento e 32° ao final do seguimento. Em nosso trabalho, conduzimos de forma retrospectiva 19 pacientes com cifose média inicial de 77,6° através da dupla abordagem ao longo de 37,5 meses, tendo sido ao final do tratamento conseguido 53,2% de correção (média de 41,7°).

Em relação à abordagem por via posterior isolada, a discussão tem sido feita até a presente data, pois os resultados da literatura ainda são conflitantes. Os primeiros relatos vieram com Bradford *et al*<sup>(14)</sup>; todavia, com perda dos bons resultados de correção em 16 dos 22 pacientes. Papagelopoulos *et al*<sup>(29)</sup> compararam o tratamento em 13 pacientes submetidos a instrumentação posterior *versus* oito pacientes tratados com a dupla via, obtendo taxa de correção de 42% (68,5° para 40°) com perda da correção nesse grupo de 5,8° ao longo de 4,5 anos de seguimento. Otsuka *et al*<sup>(26)</sup>, com abordagem posterior utilizando-se do sistema de Harrington, obtiveram média de correção de 45% (71,4° para 39,3°) com taxa de perda de 7,8°. Johnston *et al*<sup>(30)</sup>, em trabalho retrospectivo, avaliaram 27 pacientes divididos em dois grupos com base na dupla abordagem e na abordagem por via posterior (46% x 53%). Não houve diferença na correção conseguida após a cirurgia nem após o término do seguimento. Lee *et al*<sup>(20)</sup> compararam 18 pacientes com CS submetidos a fusão espinhal posterior utilizando parafuso pedicular com 21 pacientes em que foi realizada fusão anterior/posterior combinada através da utilização de construções utilizando ganchos ou parafusos/ganchos. No primeiro

grupo, o grau médio de correção foi de 52% após seguimento médio de 31,7 meses, enquanto no segundo grupo de pacientes a média de correção foi de 54,6%, após seguimento médio 67,5 meses<sup>(20)</sup>. No presente estudo, os pacientes abordados por via posterior tiveram seguimento de 22,8 meses, com cifose inicial de 72,9° e média final de 44,3°, atingindo 39,3% de correção (28,6° de correção média).

Lim *et al*<sup>(28)</sup>, em seguimento retrospectivo de 23 pacientes, sendo 20 tratados por dupla via e três tratados por via posterior, obtiveram 43% de complicações menores, 17% complicações maiores e 0% de complicações que ameaçavam a vida. Dois outros estudos avaliando abordagem por via posterior utilizando sistema de ganchos mostraram soltura dos ganchos em 3/27 necessitando de duas cirurgias subsequentes<sup>(4)</sup>; no outro estudo houve quebra da haste em 1/30, necessitando de uma cirurgia de revisão e resultando em um paciente com perda da correção e dor<sup>(31)</sup>. Na série de Lee *et al*<sup>(20)</sup> não houve nenhuma complicação relacionada à instrumentação. Em nossa série demonstramos sete complicações no grupo abordado por dupla via (um caso de infecção superficial precoce de ferida operatória; um caso de quebra de dois parafusos assintomático; um caso de infecção tardia com 24 meses de pós-operatório; um caso de soltura do implante distal; e três pacientes com queixa de dor residual), enquanto apenas três no grupo com abordagem por via posterior (um caso de dor residual, outro de incômodo sobre implantes e mais um de seroma na ferida no pós-operatório). A frequência de complicações varia dependendo dos critérios adotados pelos pesquisadores, uma vez que não existem validações para tanto.

Na avaliação comparativa dos dois grupos neste estudo, notou-se melhor correção da deformidade nos casos operados pela técnica clássica (VA + VP), tendo sido observada significância estatística nas curvas pós-operatórias, no grau e na porcentagem de correção da deformidade ( $p = 0,01$ ). Isto pode ser explicado pela curva de aprendizagem da nova técnica, pelo número incipiente de pacientes abordados pela segunda técnica e, talvez, pela presença de pacientes mais velhos e com curvas mais rígidas no grupo com abordagem posterior. Não houve diferença entre os sexos na comparação entre os dois grupos; todavia, existindo distinção quando comparado à variável idade, sendo o grupo II (VP + SP) cerca de oito anos de média, mais velho, o que também foi mostrado pelo trabalho de Lee *et al*<sup>(20)</sup>. Embora não

tenha sido testado estatisticamente, houve maior número absoluto de complicações, mesmo menores, no grupo I, com maior índice de satisfação atingido no grupo II. Não foi aplicado neste estudo questionário validado de satisfação e melhoria da qualidade de vida; todavia, para o próximo seguimento será aplicado o questionário SRS-22.

Os resultados deste estudo demonstram a importância de estudo com seguimento prospectivo, randomizado, com maior homogeneização das amostras para responder adequadamente qual é a melhor escolha em abordagem. Contudo, estas prerrogativas esbarram na pequena prevalência da doença e na restrição dos critérios para indicação cirúrgica.

A abordagem por via posterior associada às osteotomias tem sido opção recente dada à associação entre o aprimoramento técnico (osteotomias) e o desenvolvimento de sistemas de fixação, resultando em um menor tempo cirúrgico e em um menor número de comorbidades e complicações associadas (hemotransfusão, diminuição da capacitância pulmonar, tempo de internação, tempo de recuperação). O objetivo de toda correção é oferecer melhora ao paciente em relação ao seu balanço sagital e no plano coronal, centrando todo o segmento superior sobre a pelve, e isto tem sido conseguido por meio de uma única abordagem. Embora sem controle objetivo neste estudo, notou-se menor repercussão sistêmica sobre os pacientes nesta via de abordagem, com reabilitação mais rápida e menos dolorosa. Destacamos que a casuística ainda é pequena e existe a necessidade de um maior seguimento dos casos no pós-operatório, bem como maior treinamento na prática das osteotomias, assim como novos estudos para avaliar o real papel da instrumentação posterior associada à osteotomia de Smith-Petersen como método de tratamento da CS.

## CONCLUSÃO

As duas técnicas cirúrgicas estudadas demonstraram-se adequadas para o tratamento da cifose de Scheuermann. No presente estudo, observamos maior correção da deformidade com a dupla abordagem, enquanto no segundo grupo existiram melhores resultados na EVA de dor e menor percentual de complicações. Para um resultado com maior validade, necessita-se de programação de trabalho prospectivo e randomizado para homogeneização dos grupos e eliminação das diferenças de amostra.



## REFERÊNCIAS

1. Scheuermann HW. Kyphosis dorsalis juvenilis. *Orthop Chir.* 1921;41:305-17.
2. Sorensen KH. Scheuermann's Juvenile Kyphosis: clinical appearances, radiography, aetiology and prognosis. Copenhagen: Munksgaard; 1964.
3. Stoddard A, Osborn JF. Scheuermann's disease or spinal osteochondrosis: its frequency and relationship with spondylosis. *J Bone Joint Surg Br.* 1979;61(1):56-8.
4. Taylor TC, Wenger DR, Stephen J, Gillespie R, Bobechko WP. Surgical management of thoracic kyphosis in adolescents. *J Bone Joint Surg Am.* 1979;61(4):496-503.
5. Ali RM, Green DW, Patel TC. Scheuermann's kyphosis. *Curr Opin Pediatr.* 1999;11(1):70-5.
6. Bradford DS. Juvenile kyphosis. In: Lonstein JE, Bradford DS, Winter RB, Ogilvie J. *Moe's textbook of scoliosis and other spinal deformities.* 3rd ed. Philadelphia: Saunders; 1995. p. 349-67.
7. Damborg F, Engell V, Andersen M, Kyvik KO, Thomsen K. Prevalence, concordance, and heritability of Scheuermann kyphosis based on a study of twins. *J Bone Joint Surg Am.* 2006;88(10):2133-6.
8. Gilsanz V, Gibbens DT, Carlson M, King J. Vertebral bone density in Scheuermann disease. *J Bone Joint Surg Am.* 1989;71(6):894-7.
9. Lopez RA, Burke SW, Levine DB, Schneider R. Osteoporosis in Scheuermann's disease. *Spine.* 1988;13(10):1099-103.
10. Lowe TG. Scheuermann disease. *J Bone Joint Surg Am.* 1990;72(6):940-5.
11. Aufdermaur M. Juvenile kyphosis (Scheuermann's disease): radiography, histology, and pathogenesis. *Clin Orthop Relat Res.* 1981;(154):166-74.
12. Ferguson AB Jr. The etiology of preadolescent kyphosis. *J Bone Joint Surg Am.* 1956;38(1):149-57.
13. Scoles PV, Latimer BM, Digiovanni BF, Vargo E, Bauza S, Jellema LM. Vertebral alterations in Scheuermann's kyphosis. *Spine.* 1991;16(5):509-15.
14. Bradford DS, Moe JH, Montalvo FJ, Winter RB. Scheuermann's kyphosis. Results of surgical treatment by posterior spine arthrodesis in twenty-two patients. *J Bone Joint Surg Am.* 1975;57(4):439-48.
15. Murray PM, Weinstein SL, Spratt KF. The natural history and long-term follow-up of Scheuermann kyphosis. *J Bone Joint Surg Am.* 1993;75(2):236-48.
16. Tribus CB. Scheuermann's kyphosis in adolescents and adults: diagnosis and management. *J Am Acad Orthop Surg.* 1998;6(1):36-43.
17. Gill JB, Levin A, Burd T, Longley M. Corrective osteotomies in spine surgery. *J Bone Joint Surg Am.* 2008;90(11):2509-20.
18. Berven SH, Deviren V, Smith JA, Hu SA, Bradford DS. Management of fixed sagittal plane deformity: outcome of combined anterior and posterior surgery. *Spine (Phila Pa 1976).* 2003;28:1710-16.
19. Bridwell KH. Decision making regarding Smith-Petersen vs. pedicle subtraction osteotomy vs. vertebral column resection for spinal deformity. *Spine (Phila Pa 1976).* 2006;31(19 Suppl):S171-8.
20. Lee SS, Lenke LG, Kuklo TR, Valenté L, Bridwell KH, Sides B, Blanke KM. Comparison of Scheuermann kyphosis correction by posterior-only thoracic pedicle screw fixation versus combined anterior/posterior fusion. *Spine (Phila Pa 1976).* 2006;31(20):2316-21.
21. Macedo RD, Fontes BPC, Cunha FM, Werlang PM. Sistema de parafusos pediculares no tratamento de deformidades vertebrais: análise da correção e das complicações imediatas. *Rev Bras Ortop.* 2006;41(10):417-24.
22. Suk SI, Kim WJ, Lee SM, Kim JH, Chung ER. Thoracic pedicle screw fixation in spinal deformities: are they really safe? *Spine (Phila Pa 1976).* 2001;26(18):2049-57.
23. Kim YJ, Lenke LG, Bridwell KH, Cho YS, Riew KD. Free hand pedicle screw placement in the thoracic spine: is it safe? *Spine (Phila Pa 1976).* 2004;29(3):333-42.
24. Bradford DS, Ahmed KB, Moe JH, Winter RB, Lonstein JE. The surgical management of patients with Scheuermann's disease: a review of twenty-four cases managed by combined anterior and posterior spine fusion. *J Bone Joint Surg Am.* 1980;62(5):705-12.
25. Lowe TG. Double L-rod instrumentation in the treatment of severe kyphosis secondary to Scheuermann's disease. *Spine (Phila Pa 1976).* 1987;12(4):336-41.
26. Otsuka NY, Hall JE, Mah JY. Posterior fusion for Scheuermann's kyphosis. *Clin Orthop Relat Res.* 1990;(251):134-9.
27. Herndon WA, Emans JB, Micheli LJ, Hall JE. Combined anterior and posterior fusion for Scheuermann's kyphosis. *Spine (Phila Pa 1976).* 1981;6(2):125-30.
28. Lim M, Green DW, Billingham JE, Huang RC, Rawlins BA, Widmann RF, Burke SW, Boachie-Adjei O. Scheuermann kyphosis: safe and effective surgical treatment using multisegmental instrumentation. *Spine (Phila Pa 1976).* 2004;29(16):1789-94.
29. Papagelopoulos PJ, Klassen RA, Peterson HA, Dekutoski MB. Surgical treatment of Scheuermann's disease with segmental compression instrumentation. *Clin Orthop Relat Res.* 2001;(386):139-49.
30. Johnston CE 2nd, Elerson E, Dagher G. Correction of adolescent hyperkyphosis with posterior-only threaded rod compression instrumentation: is anterior spinal fusion still necessary? *Spine (Phila Pa 1976).* 2005;30(13):1528-34.
31. Sturm PF, Dobson JC, Armstrong GW. The surgical management of Scheuermann's disease. *Spine (Phila Pa 1976).* 1993;18:685-91.